

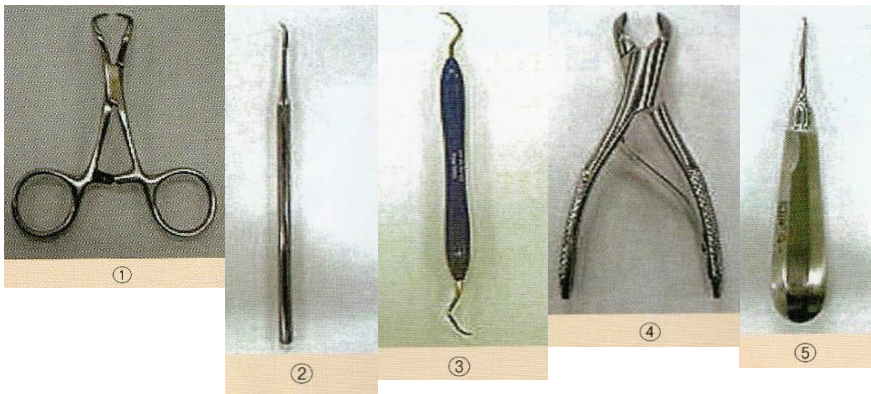
## 理解度確認テスト・口腔関連Ⅱ

氏 名 \_\_\_\_\_

問1. 歯石に関する記述として正しいのはどれか。

- ① 歯垢の石灰化したものが歯石である。
- ② 歯肉縁下歯石はセメント質に沈着しているので除去しやすい。
- ③ 歯周ポケットの中にあるものを歯肉縁上歯石という。
- ④ 歯石を放置すると齲蝕(むし歯)の原因となる。
- ⑤ 歯石はブラッシングによって除去できる。

問2. 以下に示す器具の中で、歯科器具でないのはどれか。

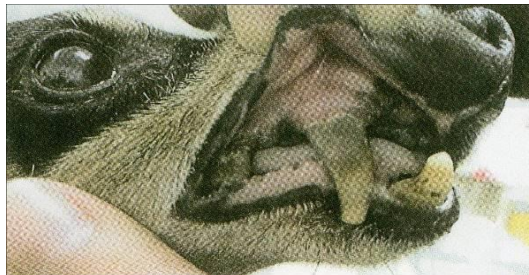

問3. 予防歯科処置として誤っているのはどれか。

- ① 超音波スケーラーは歯髄炎を生じさせないように水を噴霧し、同じ歯に15秒以上当てない
- ② ルートプレーニングとは歯肉縁下の歯面を滑らかにすることをいう
- ③ ポリッシングはスケーリングの前処置として行われる
- ④ スケーリングは細菌が飛沫するため、他の手術がある場合は術後に行う
- ⑤ 処置後も、口腔の健康のために日々の歯みがきは続けるべきである

問4. 写真に示す犬の口腔内に関する記述として最も適当なのはどれか。

- ① 乳歯遺残がみられる
- ② 歯石沈着と歯肉炎がみられる
- ③ チアノーゼを起している
- ④ 正常であり、問題はない
- ⑤ 重度のう歯(虫歯)がある

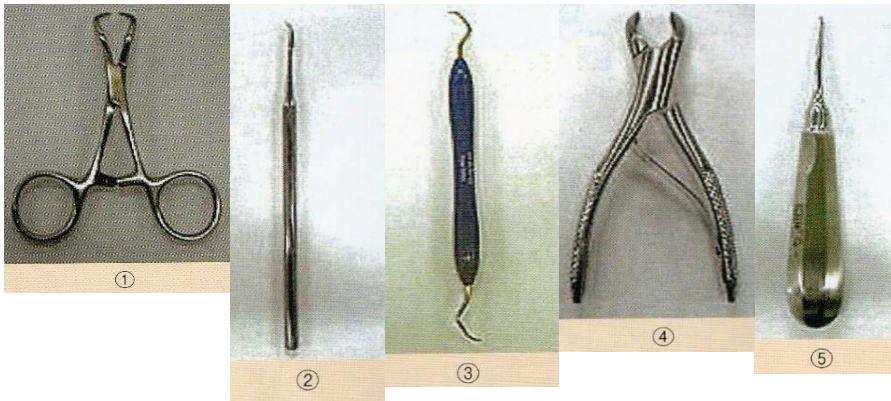


## 理解度確認テスト・口腔関連Ⅱ 正答

問1. 歯石に関する記述として正しいのはどれか。

- ① 歯垢の石灰化したものが歯石である。
- ② 歯肉縁下歯石はセメント質に沈着しているので除去しやすい。
- ③ 歯周ポケットの中にあるものを歯肉縁上歯石という。
- ④ 歯石を放置すると齲蝕(むし歯)の原因となる。
- ⑤ 歯石はブラッシングによって除去できる。

問2. 以下に示す器具の中で、歯科器具でないのはどれか。 (正答:1)



問3. 予防歯科処置として誤っているのはどれか。

- ① 超音波スケーラーは歯髄炎を生じさせないように水を噴霧し、同じ歯に15秒以上当てない
- ② ルートプレーニングとは歯肉縁下の歯面を滑らかにすることをいう
- ③ **ポリッシングはスケーリングの前処置として行われる**
- ④ スケーリングは細菌が飛沫するため、他の手術がある場合は術後に行う
- ⑤ 処置後も、口腔の健康のために日々の歯みがきは続けるべきである

問4. 写真に示す犬の口腔内に関する記述として最も適当なのはどれか。

- ① 乳歯遺残がみられる
- ② **歯石沈着と歯肉炎がみられる**
- ③ チアノーゼを起こしている
- ④ 正常であり、問題はない
- ⑤ 重度のう歯(虫歯)がある

